

Leven zonder milt

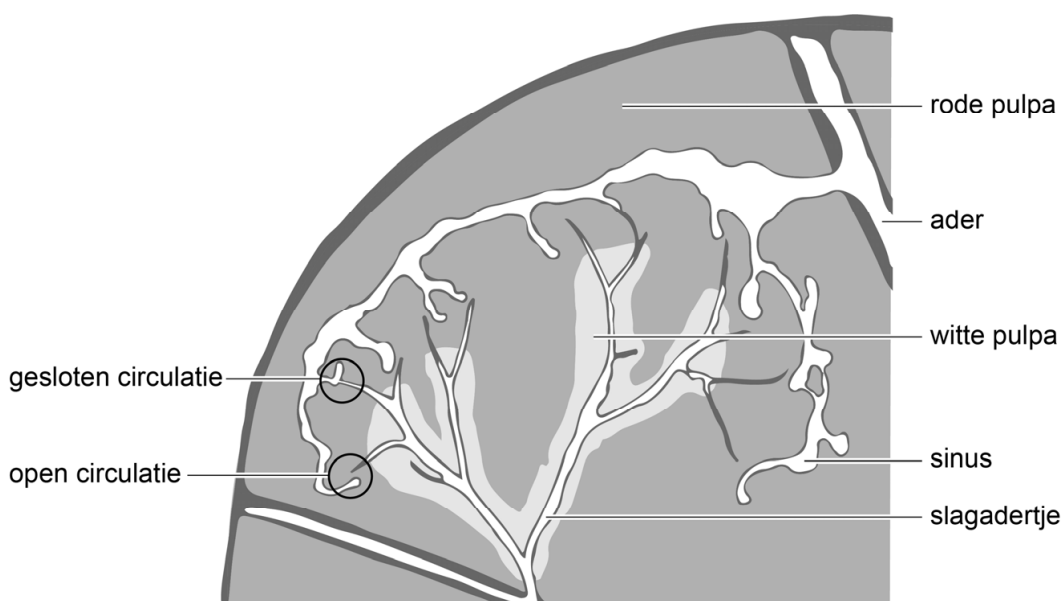
Tessa is drie jaar geleden van haar paard gevallen. Als gevolg van deze val moest haar milt worden verwijderd.

Tessa werd na haar val in kritieke toestand naar het ziekenhuis gebracht. Daar bleek dat haar milt was gescheurd. Om het bloedverlies te stoppen, werd Tessa's milt onmiddellijk verwijderd via een snede in de buik.

De milt is een bloedrijk orgaan. Een deel van het bloed dat de milt inkomt, stroomt via slagadertjes naar brede bloedruimten – de sinussen – die uitmonden in een ader. Deze route is de gesloten circulatie (afbeelding 1). Een ander deel van het bloed stroomt uit slagadertjes tussen de cellen van de rode pulpa en dringt vervolgens via de wanden de sinussen binnen. Bij deze route (de open circulatie) wordt het bloed gefilterd: verouderde bloeddeeltjes blijven achter in de rode pulpa en worden daar afgebroken.

Rondom de slagadertjes bevindt zich de witte pulpa met daarin veel witte bloedcellen.

afbeelding 1



Vroeger werd gedacht dat de milt niet zo'n belangrijk orgaan was, omdat veel functies van de milt – zoals de afbraak van rode bloedcellen – ook door andere organen kunnen worden overgenomen.

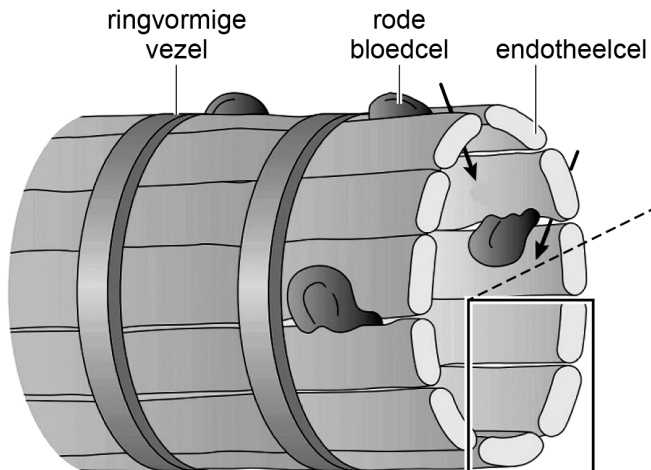
1p 35 Noteer een ander orgaan dat betrokken is bij de afbraak van rode bloedcellen.

Na de operatie kreeg Tessa tijdelijk een bloedverdunner (antistollingsmiddel) voorgeschreven, omdat er een vergrote kans was op het ontstaan van bloedstolseltjes. Als de milt ontbreekt, is er namelijk minder afbraak van bloeddeeltjes die bloedstolling in gang zetten.

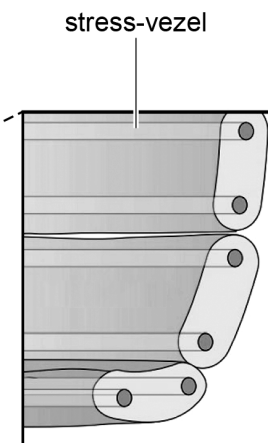
1p 36 Noteer om welke bloeddeeltjes het hier gaat.

In de open circulatie van de milt worden oude rode bloedcellen verwijderd dankzij de speciale bouw van de sinussen. In afbeelding 2 is de wand van een sinus schematisch weergegeven.

afbeelding 2a



afbeelding 2b



Legenda:

→ richting verplaatsing rode bloedcellen

Naarmate rode bloedcellen ouder worden, wordt hun celmembran stugger.

1p 37 Licht aan de hand van afbeelding 2a toe, dat door deze eigenschap oude rode bloedcellen uit het bloed worden verwijderd.

De sinussen zijn een reservoir voor rode bloedcellen. De endotheelcellen van de sinussen bevatten speciale stress-vezels (afbeelding 2b). Tijdens inspanning trekken deze stress-vezels samen, waardoor zo'n 150 mL aan rode bloedcellen extra aan de bloedsomloop kan worden toegevoegd.

1p 38 Welk deel van het zenuwstelsel regelt het vrijkomen van dit bloed uit de milt?

- A het animale zenuwstelsel
- B het orthosympatische zenuwstelsel
- C het parasympatische zenuwstelsel

Als de milt is verwijderd, ontstaat er een stoornis in de afweer. Besmetting met bepaalde bacteriën zoals *Streptococcus pneumoniae* kan dan leiden tot een levensbedreigende infectie. Om zo'n infectie te voorkomen, kreeg Tessa twee weken na de operatie een vaccinatie tegen een aantal soorten bacteriën.

- 2p 39 Worden als gevolg van de vaccinatie antistoffen of antigenen gemaakt door het lichaam van Tessa? En hoe reageren bepaalde witte bloedcellen op bacteriën waaraan deze stoffen zijn gehecht?

geproduceerde stoffen	reactie van witte bloedcellen
A antigenen	de bacterie wordt lek geprikt
B antigenen	de bacterie wordt gefagocyteerd
C antistoffen	de bacterie wordt lek geprikt
D antistoffen	de bacterie wordt gefagocyteerd

Een infectie met bacteriën leidt tot een verhoging van de normwaarde voor lichaamstemperatuur in de hypothalamus (tot bijvoorbeeld 40 °C). Hierdoor ontstaat koorts: de lichaamstemperatuur zal oplopen tot boven de 38 °C. Als Tessa koorts krijgt, moet ze meteen antibiotica nemen. Daarom is ze alert op de symptomen van koorts.

Mogelijke symptomen bij Tessa zijn:

- 1 Ze gaat rillen.
- 2 Ze gaat zweten.
- 3 Ze heeft het warm.

- 2p 40 Schrijf de nummers 1, 2 en 3 onder elkaar en noteer erachter of het betreffende symptoom **wel** of **niet** zal optreden bij een lichaamstemperatuur van 38 °C en een normwaarde voor lichaamstemperatuur van 40 °C.

Bronvermelding

Een opsomming van de in dit examen gebruikte bronnen, zoals teksten en afbeeldingen, is te vinden in het bij dit examen behorende correctievoorschrift, dat na afloop van het examen wordt gepubliceerd.